

УДК 616.717.4-001.5-089.227.84

DOI: 10.22141/1608-1706.3.18.2017.105364

Ставицький О.Б.¹, Пастернак Д.В.^{1,2}, Давиденко Д.Ю.¹, Лижин О.В.¹, Карпушкін О.В.¹¹Обласна лікарня інтенсивного лікування, м. Маріуполь, Україна²Донецький національний медичний університет, м. Лиман, Україна

Лікування діафізарних переломів плечової кістки за допомогою блокуючого інтрамедулярного металоостеосинтезу в умовах Обласної лікарні інтенсивного лікування м. Маріуполя

Резюме. Проведено аналіз лікування 38 хворих з діафізарними переломами плечової кістки та їх наслідками. 32 з них оперовані методом блокуючого інтрамедулярного остеосинтезу. Результати лікування простежені в терміни від 4 до 24 місяців після оперативного втручання. Встановлено, що метод блокуючого інтрамедулярного остеосинтезу дозволяє оптимізувати терміни консолідації, покращити результати та якість життя пацієнтів під час лікування і може бути рекомендований як метод вибору для оперативного лікування діафізарних переломів плечової кістки.

Ключові слова: перелом плечової кістки; оперативне лікування; інтрамедулярний металоостеосинтез; результати лікування

Вступ

Переломи діафіза плечової кістки є досить поширеними в структурі пошкоджень опорно-рухового апарату, їх частка становить від 3 до 7 % випадків у структурі всіх переломів. Такі пошкодження частіше виникають у результаті прямого удару або внаслідок впливу ротаційного компонента прикладання сили та в багатьох випадках супроводжуються закритим пошкодженням підлеглих м'яких тканин, значним зміщенням кісткових уламків, виникненням інтерпозиції м'яких тканин, локальними порушенням кровопостачання та іннервації [1, 4, 5], сукупність зазначених факторів вимагає застосування принципово нових підходів до лікування постраждалих з означеною патологією за допомогою використання малотравматичних методів стабільної фіксації кісткових відламків з можливістю отримання ранньої функції.

На сьогодні однією з ефективних технологій остеосинтезу, що відповідає сучасним вимогам, вважається метод інтрамедулярного остеосинтезу, який застосовується для лікування діафізарних переломів плечової кістки та їх наслідків [2, 5, 9]. Однією з найважливіших

умов для зрощення переломів є механічна стабільність уламків та малоінвазивність з урахуванням опосередкованого пошкодження м'яких тканин, що суттєво впливає на процеси репаративної регенерації [4, 6, 10]. Також використання блокуючого інтрамедулярного остеосинтезу (БІОС) надає можливість забезпечення раннього навантаження на оперовану кінцівку при мінімальному ризику виникнення нестабільності кісткових уламків чи імплантата та відновлення функції травмованої кінцівки в мінімальні терміни [3, 7, 8].

Мета дослідження — оцінити ефективність використання методу блокуючого інтрамедулярного остеосинтезу для лікування постраждалих з діафізарними переломами плечової кістки.

Матеріали та методи

З 2012 по 2017 р. у травматологічному відділенні КЗ «Міська лікарня № 2» (Обласна лікарня інтенсивного лікування) м. Маріуполя проводилось лікування 38 постраждалих із переломами діафіза плечової кістки. Серед них були прооперовані методом блокуючого інтрамедулярного остеосинтезу 32 пацієнти із закри-

тими переломами та їх наслідками. У 18 випадках проведено БІОС перелому плечової кістки блокуючими канюльованими стрижнями Charfix ChM (Польща) У 8 випадках остеосинтез виконано блокуючими канюльованими стрижнями IRENE Osteonano (КНР). У 3 випадках остеосинтез здійснено блокуючими канюльованими стрижнями Medimetal (Угорщина), у 3 — XERONG Best (КНР). Також у 3 випадках був здійснений позавогнищевий остеосинтез апаратом зовнішньої фіксації спицестрижневого та стрижневого типів у зв'язку зі значним пошкодженням м'яких тканин та наявністю відкритого перелому. В 1 випадку здійснений накістковий остеосинтез LCP-пластиною Sintes при переломі плечової кістки в місці проведення кортикального гвинта при зрощеному переломі шийки плечової кістки після вилучення пластини philos, в одному випадку — стрижнем Кюнтчера з використанням додаткових серкляжних петель. В одному випадку хворий лікувався гіпсовими пов'язками.

Середній вік пацієнтів становив 36 років (22–67 років). Чоловіків було 17, жінок — 21.

Причиною травми цих постраждалих були: дорожньо-транспортні пригоди — 12 випадків (із них пішоходів — 10 хворих), падіння в побуті — 22 хворі, вогнепальне поранення — 1, травма на виробництві з ротаційно-тракційним механізмом пошкодження — 3 хворі.

За локалізацією переломів плеча: з переломами у верхній третині — 9 пацієнтів, у середній третині — 12, у нижній третині — 17.

Свіжі закриті переломи плечової кістки прооперовано з використанням БІОС у 30 (79,95 %) пацієнтів. За допомогою АЗФ — у 3 (7,89 %) пацієнтів.

У 2 (5,26 %) пацієнтів при розладах репаративного остеогенезу — сповільненому зрощенні використано БІОС. В одному випадку (2,63 %) використана пластина LCP при рефрактурі та в одному випадку проведена фіксація стрижнем Кюнтчера у віддаленому періоді.

Розподіл переломів був проведений за класифікацією АО. Згідно з цією класифікацією, переломів типу А було 17 (44,74 %), переломів типу В було 15 (39,47 %), складних переломів типу С було 5 (13,16 %). Оцінювались результати лікування постраждалих на основі таких критеріїв: обмеження обсягу рухів у суглобах, укорочення сегмента, деформація сегмента, рентгенологічні дані, нейротрофічні порушення кінцівки, наявність інфекційних ускладнень. Позитивним вважали результат за наявності повної консолидації перелому, відновлення обсягу рухів у суміжних суглобах за відсутності укорочення кінцівки та деформації, нейротрофічних розладів.

Задовільним вважали результат, при якому наставало зрощення перелому, але можлива була контрактура у суміжних суглобах, що вимагала подальшої реабілітації. Серед нейродистрофічних проявів можливі після-травматичні набряки та атрофія м'язів до 2 см.

Незадовільним вважали результат, при якому не було зрощення перелому, було можливе виникнення несправжнього суглоба, можливий розвиток гнійно-

інфекційних ускладнень із дефектами кістки, наявність стійких контрактур у суглобах, що потребували оперативного лікування, нейротрофічних розладів, ускладнених парезами та паралічами м'язів.

Результати та обговорення

Оперативне втручання хворим за методиками БІОС здійснювалося в строки від 3 до 17 днів з моменту травми при переломах і від 5 до 8 місяців — за наявності розладів репаративного остеогенезу.

З усіх оперованих хворих відкриту репозицію застосовували в 9 (28,12 %) пацієнтів, закриту — у 23 (71,88 %). Показанням до відкритої репозиції була інтерпозиція м'яких тканин, що робила неможливою закриту корекцію. Використовували антеградний спосіб введення інтримедулярного фіксатора у 23 (71,86 %) постраждалих та ретроградний — у 9 (28,14 %) випадках. Критерієм вибору способу введення були рівень перелому, наявність та характер зміщення уламків, стан м'яких тканин.

У 2 випадках у післяопераційному періоді після остеосинтезу свіжих переломів плечової кістки виник неврит променевого нерва, що був повністю ліквідований після консервативного лікування.

При проведенні оперативного лікування використовували стандартні рекомендації з інтримедулярного блокуючого остеосинтезу з урахуванням деяких технічних моментів та рекомендацій конкретного виробника імпланта.

Ускладнення в процесі технічного виконання методики БІОС: складнощі при дистальному блокуванні; складності при введенні стрижня (частіше через вузький канал плечової кістки в середній третині); складності закритої репозиції (частіше її неможливість при інтерпозиції); фіксація перелому з ротаційним зсувом дистального фрагмента кінцівки.

При дистальному блокуванні гвинтами виникала ситуація, коли після введення стрижня в кістковомозковий канал порушувалася співвісність отворів і при введенні гвинтів з деякими труднощами вдавалося потрапити в отвір у стрижні. Це відбувалося при жорсткому введенні стрижня в кістковомозковий канал. При цьому в каналі стрижень деформувався, що приводило до зсуву отворів у стрижні щодо отворів для введення гвинтів у навігаційній системі.

У випадку закритої репозиції переломів плечової кістки при антеградному введенні стрижня в дистальний відламок треба враховувати вигин кістковомозкового каналу (рекурвацію). У таких випадках було потрібно відкривати місце перелому й розшарувати канал у дистальному напрямі або застосовувати більш короткий стрижень. При переломах у середній-нижній третині діафіза використовували ретроградний спосіб введення фіксатора.

Після оперативного втручання зовнішню жорстку іммобілізацію кінцівки не використовували. Проводили фіксацію на косинковій пов'язці. З 2–3-го дня після оперативного втручання починали активні та пасивні рухи в суглобах прооперованої кінцівки. По-

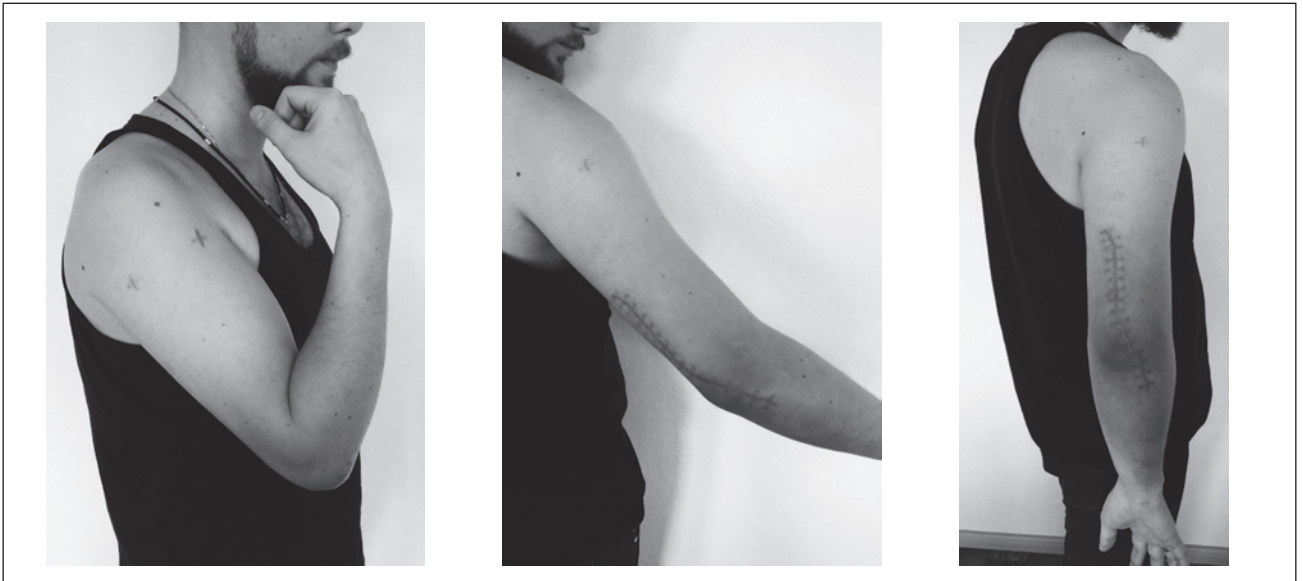

Рисунок 1. Фото хворого С., карта стаціонарного хворого № 1990, 27 років. Травма 12.02.17. Закритий осколковий перелом нижньої третини правої плечової кістки зі зсувом. 15.02.17 р. здійснено закритий блокований ретроградний інтрамедулярний МОС перелому нижньої третини правої плечової кістки. Функція через 6 тижнів

вне навантаження дозволяли з 12–14-го тижня після операції.

Видалення металевих фіксуючих конструкцій після БІОС рекомендували робити пацієнтам не раніше від 14–18 місяців з моменту оперативного втручання за наявності рентгенологічних ознак повної консолидації. Результати лікування спостерігали в терміні від 4 до 24 місяців після проведеного оперативного втручання.

У більшості оперованих пацієнтів відзначені добрі ранні та віддалені результати: відсутність контрактур, посттравматичних судинних розладів, відновлення функції кінцівки констатовано раніше від рентгенологічних ознак консолидації, гарні косметичні результати.

У 33 (91,10 %) усіх пролікованих пацієнтів результати лікування рахували як добрі, у 5 хворих відзначали контрактири в суміжних суглобах та місцеві нейротрофічні розлади у вигляді довготривалої наявності набряків.

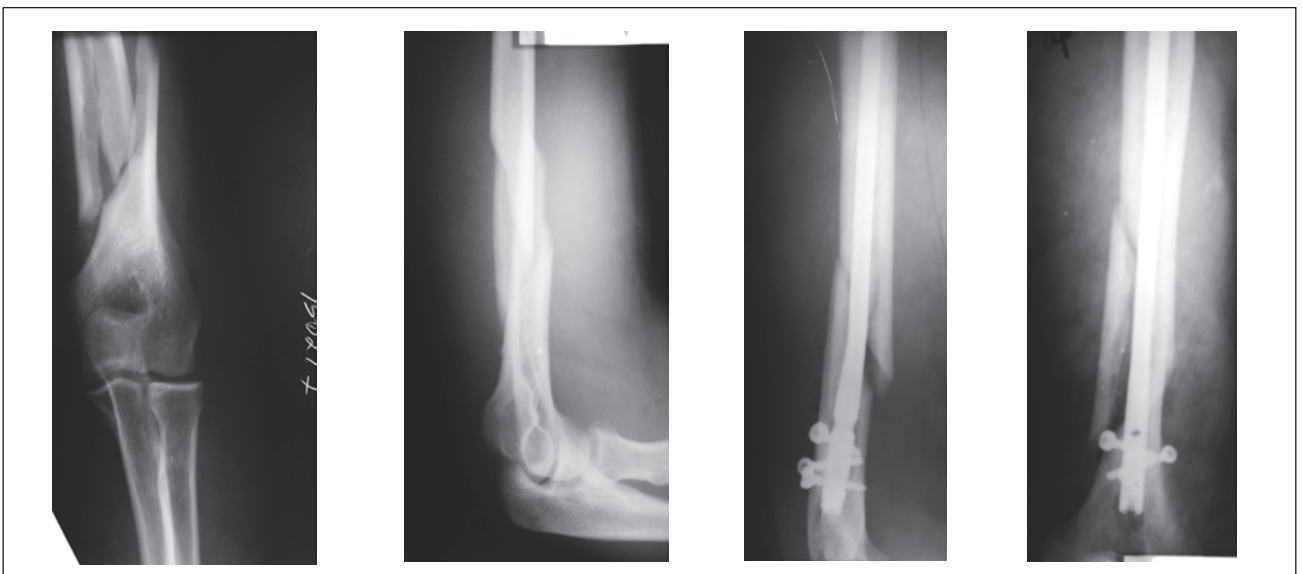

Рисунок 2. Фотовідбитки рентгенограм хворого С., карта стаціонарного хворого № 1990, 27 років. Травма 12.02.17. Закритий осколковий перелом нижньої третини правої плечової кістки зі зсувом. 15.02.17 р. здійснено закритий блокований ретроградний інтрамедулярний МОС перелому нижньої третини правої плечової кістки

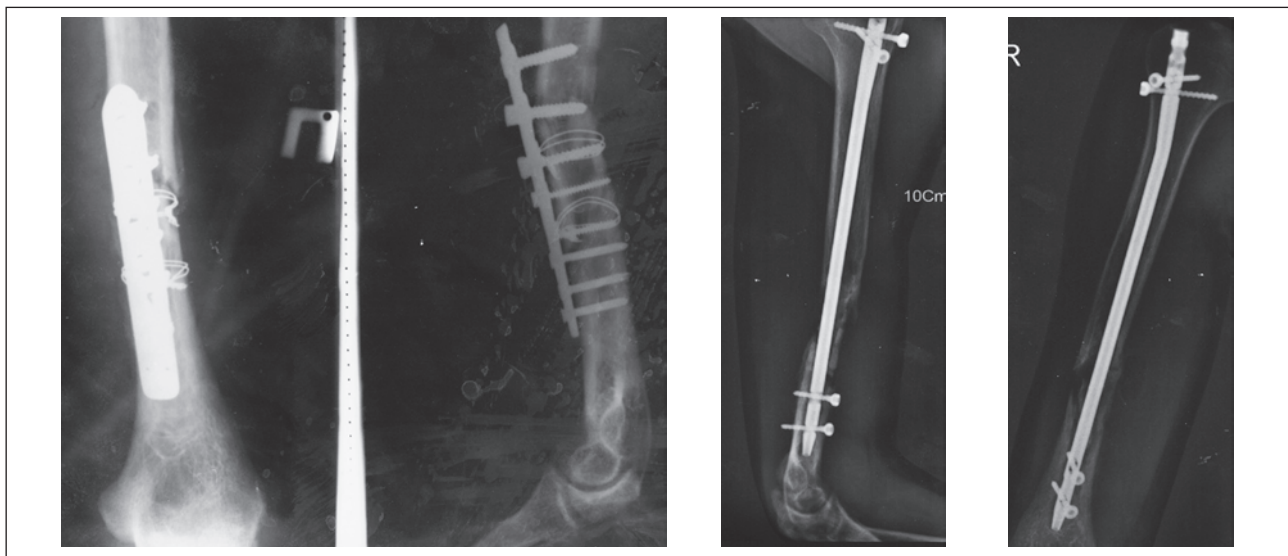


Рисунок 3. Фотовідбитки рентгенограм хворого Б., карта стаціонарного хворого № 16, 25 років. Закритий повторний осколковий перелом нижньої третини правої плечової кістки зі зсувом з наявністю металоконструкції. 26.09.13 р. Перша операція — накістковий остеосинтез перелому нижньої третини правого плеча. На контрольних рентгенограмах ознаки незрощення. Госпіталізований повторно. 09.01.14 р. проведено видалення накісткової пластини, серкляжів нижньої третини правого плеча. Здійснено блокований антеградний інтрамедулярний МОС незрощеного перелому нижньої третини правої плечової кістки

Висновки

1. Застосування блокуючого інтрамедулярного остеосинтезу дозволяє оптимізувати терміни консолидації, покращити результати та якість життя пацієнтів під час лікування, а також є методом вибору при оперативному лікуванні діафізарних переломів плечової кістки.

2. Для досягнення добрих результатів лікування необхідно дотримуватись чітких показань до використання методу, правильно підбирати металоконструкції та дотримуватись рекомендацій конкретного виробника імплантанта.

3. Використання БІОС довело свою високу ефективність при хірургічному лікуванні хворих із діафізарними переломами плечової кістки й дозволило отримати в 91 % хворих позитивні результати лікування.

Конфлікт інтересів. Автори заявляють про відсутність конфлікту інтересів при підготовці даної статті.

Список літератури

1. Анкин А.Н., Анкин Н.А. Травматология (европейские стандарты) / Анкин А.Н., Анкин Н.А. — М.: МЕДпресс-информ, 2005. — 495 с.
2. Васюк В.Л. Нові технології в лікуванні переломів довгих кісток та їх наслідків: Автореф. дис... д-ра мед. наук: спец. 14.01.21 «Травматологія і ортопедія» / В.Л. Васюк. — К.: АМН України. Ін-т травматології та ортопедії, 2007. — 35 с.
3. Профилактика и лечение осложненных закрытого блокируемого остеосинтеза переломов длинных костей у пострадавших с политравмой / Иванов П.А., Соколов В.А., Бялик Е.И., Файн А.М., Воронцов Ю.А. // Вестник трав-

матологии и ортопедии им. Н.Н. Приорова. — 2008. — № 2. — С. 29-32.

4. Интрамедулярный блокирующий остеосинтез — современная методика, новые сложности, осложнения / Дергачев В.В., Александров А.Н., Ванхальский С.Б. [и др.]. // Травма. — 2011. — Т. 12, № 4. — С. 178-181.

5. Козонас В.С. Лікування діафізарних переломів довгих трубчастих кісток за допомогою блокуючого інтрамедулярного металоостеосинтезу / В.С. Козонас // Травма. — 2015. — Т. 16, № 2. — С. 58-61.

6. Lin J., Hou S.M. & Hang Y.S. Treatment of humeral shaft delayed unions and nonunions with humeral locked nails // J. Trauma. — 2000. — 48. — P. 695-703.

7. Raghavendra S. & Bhalodiya H.P. Internal fixation of fracture of shaft of humerus by dynamic compression plating or intramedullary nailing: A prospective study // Indian J. of orthopaedics. — 2007. — 41(3). — P. 214-18.

8. Sidhu S. Management of fracture shaft of humerus — open versus closed antegrade nailing / S. Sidhu, H.S. Mann, D.S. Gursukhman, A. Sidhu, A. Banga, M. Bassi // Pb. Journal of Orthopaedics. — 2011. — Vol. XII, № 1. — P.33-37.

9. Kontakis G.M. Intramedullary nailing for nonunion of the humeral diaphysis: a review / G.M. Kontakis, G.M. Papadokostakis, K. Alpentaki // Injury. — 2006. — Vol. 37, № 10. — P. 953-960.

10. A humeral shaft fracture complicated with anterior shoulder dislocation in a young male treated with modified Intramedullary nailing prior to reduction: a case report / K.Kazakos, S. Paraschou, N. Lasanianos [et al.] // Cases J. — 2009. — Vol. 2, № 1. — P. 37-42.

Отримано 29.04.2017 ■

Ставицкий А.Б.¹, Пастернак Д.В.^{1,2}, Давыденко Д.Ю.¹, Лыжин А.В.¹, Карпушкин А.В.¹

¹Областная больница интенсивного лечения, г. Мариуполь, Украина

²Донецкий национальный медицинский университет, г. Лиман, Украина

Лечение диафизарных переломов плечевой кости при помощи блокирующего интрамедуллярного остеосинтеза в условиях Областной больницы интенсивного лечения г. Мариуполя

Резюме. Проведен анализ лечения 38 больных с диафизарными переломами плечевой кости и их последствиями. 32 из них прооперированы методом блокирующего интрамедуллярного остеосинтеза. Результаты лечения прослежены в сроки от 4 до 24 месяцев после оперативного вмешательства. Установлено, что метод блокирующего интрамедуллярного остеосинтеза

позволяет оптимизировать сроки консолидации, улучшить результаты и качество жизни пациентов во время лечения и может быть рекомендован как метод выбора для оперативного лечения диафизарных переломов плечевой кости.

Ключевые слова: перелом плечевой кости; оперативное лечение; интрамедуллярный остеосинтез; результаты лечения

O.B. Stavytsky¹, D.V. Pasternak^{1,2}, D.Yu. Davidenko¹, O.V. Ligin¹, O.V. Karpushkin¹

¹Regional Intensive Care Hospital, Mariupol, Ukraine

²Donetsk National Medical University, Lyman, Ukraine

Treatment of diaphyseal fractures of the humerus using locking intramedullary nailing in the conditions of regional intensive care hospital of Mariupol

Abstract. Background. Fractures of the diaphysis of the humerus are very common in the structure of trauma, they makes up from 3 to 7 % of cases in the structure of all fractures. Currently, one of the most effective techniques of osteosynthesis corresponding to modern requirements is a method of intramedullary nailing, which ensures the stability of bone fragments, minimally invasive procedures and capacity to provide an early load that significantly affects the processes of reparative regeneration and restoration the function of the injured limb in the shortest time. **Materials and methods.** The analysis of treatment of 38 patients with diaphyseal fractures of the humerus and their consequences was carried out. Thirty two of them were operated by the locking intramedullary nailing. The intramedullary constructions, such as Charfix ChM (Poland), IRENE Osteonano (China), Medimetal (Hungary), XERONG Best (China), were used. The average age of patients was 36 years old (22–67 years). There were 17 men and 21 women. Localization of the shoulder fractures: in the upper third — 9 patients, the middle third — 12, the bottom third — 17. Current closed fractures of the humerus were operated using the locking intramedullary nailing in 30 (79.95 %) patients, with the help of the external fixation — in 3 (7.89 %) persons. Surgical intervention was carried out in the period from 3 to 17 days from the date of injury in fractures and between 5 and 8 months — in the presence of disorders of reparative osteogenesis. The open reduction was used in 9 (28.12 %) patients, closed — in 23 (71.88 %). The antegrade method of introduction of the intramedullary fixator was used in 23 (71.86 %) cases and retrograde — in 9 (28.14 %) cases. **Results.** In 2 patients in the post-operative period

after osteosynthesis for acute humerus fractures, the neuritis of the radial nerve appeared that was completely eliminated after conservative treatment. Complications in the process of technical implementation of the locking intramedullary nailing: difficulties in the distal block; difficulties with the introduction of the rod (often through the narrow channel of the humerus); complexity of closed reduction (usually using bone interposition); fixing the limb with a rotary displacement. The fixation on the slight squint bandage was performed. On day 2–3 after surgery the active and passive motions started in joints of the operated limb. Full load was allowed from weeks 12–14 after surgery. Removal of the metal structures was recommended in 14–18 months. In all 33 (91.10 %) treated patients, the results of treatment were regarded as good, 5 patients reported contractures in the adjacent joints and local neurotrophic disorders in a long-term presence of edema. **Conclusions.** The use of locking intramedullary osteosynthesis allows to optimize the timing of consolidation, to improve outcomes and quality of the patients' life during treatment and is the method of choice in surgical treatment of diaphyseal fractures of the humerus. To achieve good results of treatment, it is necessary to observe clear indications for the use of the method; to properly select the steel constructions and follow the recommendations of the specific manufacturer of the implant. The use of locking intramedullary nailing has proven to be highly effective in the surgical treatment of patients with diaphyseal fractures of humeral bone and allowed to obtain positive results of the treatment in 91 % of patients.

Keywords: fracture of the humerus; surgical treatment; intramedullary nailing; treatment outcomes