

ПРОЗОРОВСКИЙ Д.В., РОМАНЕНКО К.К., ЕРШОВ Д.В.

ГУ «Институт патологии позвоночника и суставов им. проф. М.И. Ситенко НАМН Украины», г. Харьков

ДИФФЕРЕНЦИРОВАННЫЙ ПОДХОД К ЛЕЧЕНИЮ МОЛОТКООБРАЗНЫХ ДЕФОРМАЦИЙ ПАЛЬЦЕВ СТОПЫ У ВЗРОСЛЫХ

Резюме. В статье приведены данные ретроспективного анализа результатов хирургического лечения 135 пациентов (128 женщин и 7 мужчин) с молоткообразной деформацией пальцев стопы с использованием предложенного алгоритма. Средний возраст пациентов исследуемой группы составил 58 лет. Пациентам проведено хирургическое лечение деформации 2–4-го пальцев стопы, основанное на определении характера патологических изменений переднего отдела стопы с дифференцированным выбором метода хирургической коррекции. Оценка результатов лечения, проведенная через 18 мес. после операции, показала статистически значимое увеличение среднего показателя оценки по шкале AOFAS ($p < 0,05$), что свидетельствует об улучшении показателей статико-динамической функции стопы. Предложенный алгоритм хирургической коррекции молоткообразных деформаций 2–4-го пальцев стопы позволяет получить хороший результат лечения.

Ключевые слова: молоткообразная деформация пальцев, лечение.

Введение

Деформации пальцев являются распространенной формой патологии переднего отдела стопы у взрослых. Учитывая анатомо-функциональные особенности 2–3–4-го лучей стопы, имеющих сходные биомеханические условия функционирования, деформации указанных образований рассматриваются совместно, а деформации 1-го и 5-го луча стопы (плюсневых костей и пальцев) рассматриваются отдельно. Деформации пальцев могут развиваться в сагиттальной (молоткообразная и другие виды деформаций), фронтальной (вальгусная, варусная деформация) и аксиальной плоскости (ротационные деформации). Наиболее часто встречаются деформации 2–4-го пальцев стопы в сагиттальной плоскости, все многообразие которых объединяют под названием «синдром молоткообразных пальцев» (в английской транскрипции hammer toe syndrome) [5, 6, 12]. Особо тяжелую для лечения группу составляют комбинированные деформации пальцев стопы, часто сочетающиеся с вывихом в плюснефаланговом суставе (ПФС), типичным примером которых является деформация 2-го пальца «внахлест» (рис. 1).

Известно, что этиология указанных деформаций (синдрома молоткообразных пальцев) мультифакторна [7, 8]. Среди возможных причин выделяют: ношение модельной обуви с зауженным носком, нервно-мышечные заболевания, травмы, врожденные деформации пальцев [1, 12–14]. При этом деформации 2–4-го пальцев могут быть как самостоятельной патологией, так и проявлением закономерных патобиомеханических изменений при различных комплексных деформациях среднего и заднего отделов стопы: эквинополова-

русной деформации стопы, поперечно-распластанной деформации стопы в сочетании с вальгусным отклонением 1-го пальца, последнее сочетание является наиболее распространенным в лечебной практике.

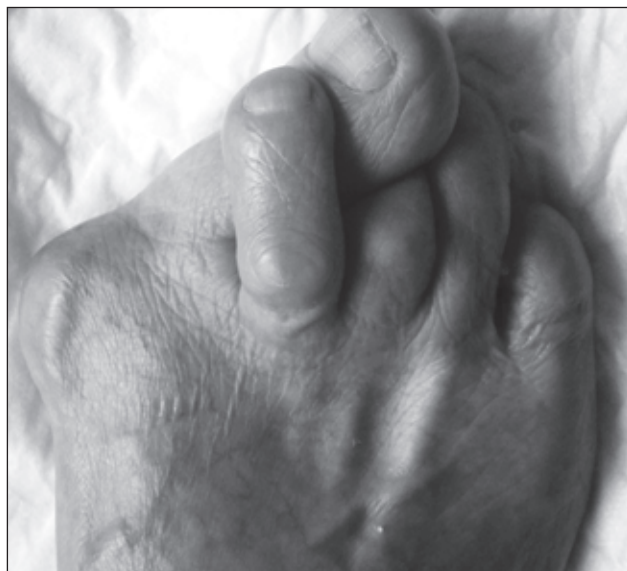

Рисунок 1. Фото правой стопы пациентки Х., и/б № 705812, 59 лет. Отмечается молоткообразная деформация переднего отдела правой стопы, деформация 2-го пальца «внахлест»

© Прозоровский Д.В., Романенко К.К., Ершов Д.В., 2014

© «Травма», 2014

© Заславский А.Ю., 2014

Следует отметить отсутствие общепринятых понятий и терминов, описывающих различные виды молоткообразных деформаций 2–4-го пальцев [2, 5, 12], что, по данным ряда авторов, привело к терминологической путанице и трудностям проведения сравнительного анализа эффективности (результатов использования) различных методов лечения.

В своей работе мы использовали определение Американского колледжа хирургии стопы и голеностопного сустава (ACFAS) [14], согласно которой различают:

— молоткообразную деформацию пальца (hammer toe), сопровождающуюся разгибательной контрактурой плюснефалангового сустава, сгибательной контрактурой проксимального межфалангового сустава (ПМФС) и переразгибанием в дистальном межфаланговом суставе (ДМФС) (рис. 2а);

— когтеобразную деформацию (claw toe), проявляющуюся разгибательной контрактурой ПФС, сгибательной контрактурой обоих межфаланговых суставов (ПМФС и ДМФС); данная форма деформации часто отмечается при неврологических заболеваниях, приводящих к выраженному мышечному дисбалансу [5], слабости собственных коротких мышц стопы [7]. Когтеобразная деформация часто развивается на фоне патологических заболеваний, сопровождающихся артритами: ревматоидный артрит и др. (рис. 2б);

— дистальную форму молоткообразной деформации пальца (mallet toe), при которой отмечается разгибательная контрактура в ПФС и ПМФС и сгибательная контрактура в ДМФС пальца (рис. 2в).

Деформации 2–4-го пальцев с наличием контрактур (фиксированных или нефиксированных) в ПФС и/или МФС пальцев стопы приводят к нарушениям нормальной биомеханики ходьбы, появлению болезненных омокостей в местах избыточного давления обуви на кожу пальца с развитием болевого синдрома, затруднениям в подборе обуви, а также сопровождаются выраженным косметическим дефектом.

Развитие деформации 2–4-го пальцев характеризуется полиморфностью клинических проявлений и при этом отражает структурно-функциональные изменения сухожильно-мышечного аппарата голени и стопы [7, 10].

Для лечения деформаций 2–4-го пальцев стопы предложены различные виды оперативных методик,

применение которых определяется видом деформации [9, 11, 15].

Однако, несмотря на это, достаточно часто среди ортопедов-травматологов имеется тенденция к шаблонному использованию одного метода при различных видах деформаций, что ведет к росту числа осложнений в виде метатарзалгий, рецидивов и, как следствие, к неудовлетворенности пациента результатами лечения и необходимости проведения повторных операций.

Целью данной работы является улучшение результатов лечения молоткообразной деформации 2–4-го пальцев на основании предложенного алгоритма хирургической коррекции молоткообразных деформаций 2–4-го пальцев стопы.

Материалы и методы

Под нашим наблюдением в период с сентября 2009 по март 2013 г. находились 135 пациентов (195 стоп) с различными деформациями 2–4-го пальцев стопы. Из них 128 женщин и 7 мужчин. Средний возраст пациентов составил 58 лет.

В исследуемой группе у 84 пациентов (62,2 %) выявлена двусторонняя патология переднего отдела стопы, сопровождающаяся деформациями 2–4-го пальцев. Следует отметить, что у 29 пациентов (22 %) отмечены асимптоматичные деформации пальцев, а у 106 (78 %) пациентов деформации пальцев стопы сопровождались жалобами на боли, косметический дефект, трудности в подборе обуви, болезненные омоклости (гиперкератозы) на тыльной поверхности суставов пальцев. Всем пациентам проведено клиническое и рентгенологическое обследование с определением вида деформации пальцев, характера патологических изменений в ПМФС и ДМФС (фиксированная или нефиксированная контрактура). При молоткообразной и когтеобразной деформациях определяли изменения в ПФС: симптом «выдвижного ящика» (drawer-тест) для выявления «предислокационного синдрома», свидетельствующего о нестабильности в ПФС [4]. Особое внимание уделяли выявлению болезненных натоптышей в проекции головок плюсневых костей, а также наличию болезненности по плантарной поверхности ПФС, которые свидетельствуют о нарушении целостности поперечной подошвенной связки (lig. metatarsale

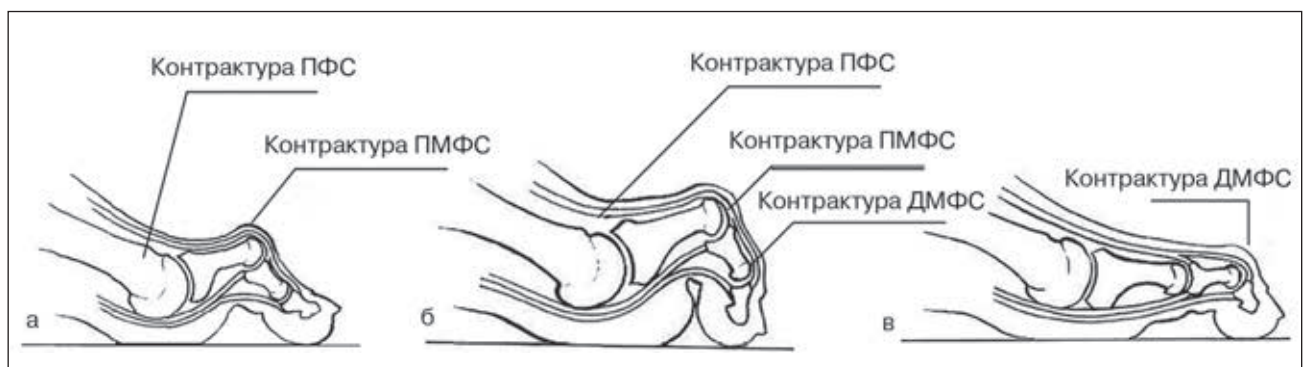


Рисунок 2. Схематическое изображение деформаций 2–4-го пальцев стопы: а – молоткообразная деформация; б – когтеобразная деформация; в – дистальная молоткообразная деформация

transversum) [14], що учитывалось при выработке плана хирургического лечения. Рентгенологическое исследование стопы выполняли в стандартных переднезадней и боковой проекциях, в условиях осевой нагрузки.

В исследуемой группе наиболее часто встречались деформации 2-го и 3-го пальцев (в 90,5 и 45 % случаев соответственно), у 63 % пациентов имело место одновременное поражение 2-го и 3-го пальцев, что соответствует литературным данным о частоте деформации пальцев стопы [2, 7].

Распределение деформаций пальцев стопы по видам в исследуемой группе отражено в табл. 1. Следует отметить, что у 119 пациентов (166 стоп) деформация пальцев выявлена на фоне поперечно-распластанной деформации переднего отдела стопы в сочетании с вальгусной деформацией 1-го пальца, у 11 пациентов (15 стоп) де-

формация 2–4-го пальцев выявлена на фоне эквиноплосковарусной деформации и у 8 пациентов (14 стоп) — на фоне нормальной анатомической формы стопы (как самостоятельная патология): из них у 4 пациентов деформация была связана с избыточной длиной 2-го луча стопы, еще у 4 — связана с контрактурой длинного сгибателя пальцев. Вывих 2-го пальца отмечен у 39 пациентов (28,9 %), 3-го пальца — у 22 (16,2 %) пациентов.

Всем пациентам выполнена хирургическая коррекция деформаций переднего отдела стопы согласно разработанному алгоритму для молоткообразной, когтеобразной и дистальной молоткообразной деформаций 2–4-го пальцев стопы (рис. 3–5 соответственно). Для оценки результатов лечения использовалась шкала AOFAS для переднего отдела стопы. Данная шкала оценивает 3 основных параметра — болевой синдром (40 баллов), функцию переднего отдела стопы (45 баллов), адаптацию сегмента к поверхности (15 баллов). Статистический анализ проведен с использованием критерия Стьюдента *t*.

Таблица 1. Вид деформации 2–4-го пальцев стопы у 135 пациентов

Вид деформации 2–4-го пальцев стопы	Число пациентов	%
Молоткообразная деформация (hammer toe):		
— фиксированная	98	72,6
— нефиксированная	21	15,5
Когтеобразная деформация (claw toe):		
— фиксированная	11	8,1
— нефиксированная		
Дистальная молоткообразная деформация (mallet toe):		
— фиксированная	3	2,3
— нефиксированная	2	1,5

Результаты собственных исследований

Всего на 195 стопах была проведена хирургическая коррекция 314 пальцев. Данные о видах выполненных оперативных вмешательств приведены в табл. 2.

При выборе методики хирургического лечения деформации 2–4-го пальцев первоочередное значение имеет вид и плоскость деформации пальцев, характер изменений на уровне ПМФС и ДМФС (фиксированная или нефиксированная контрактуры), особенности патологических изменений в ПФС (нестабильность, наличие или отсутствие вывиха).

В 119 случаях (88,1 %) была проведена комплексная коррекция деформации переднего отдела стопы с устранением всех патологических элементов поперечно-распластанной деформации стопы: варусного отклонения

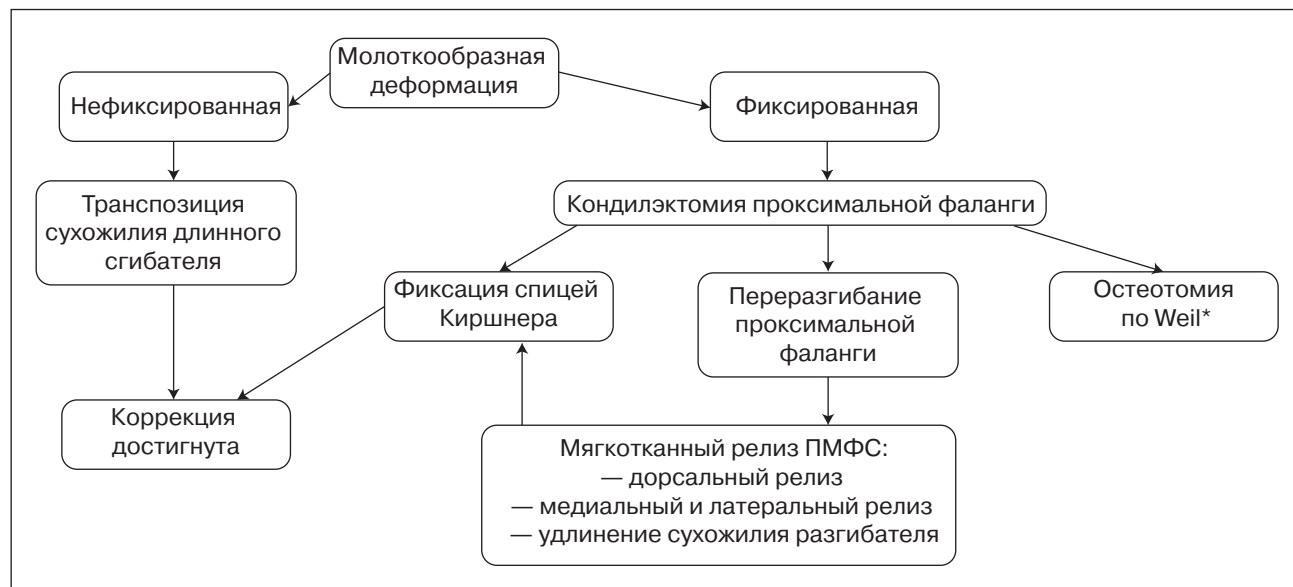


Рисунок 3. Алгоритм хирургической коррекции молоткообразных деформаций 2–4-го пальцев стопы

Примечание: * — при метатарзалгии.

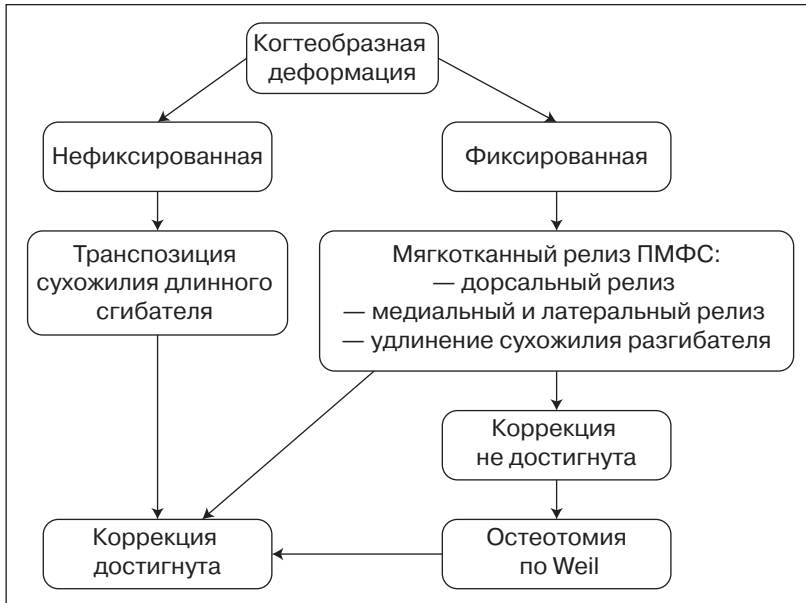


Рисунок 4. Алгоритм хирургической коррекции когтеобразной деформации 2–4-го пальцев стопы

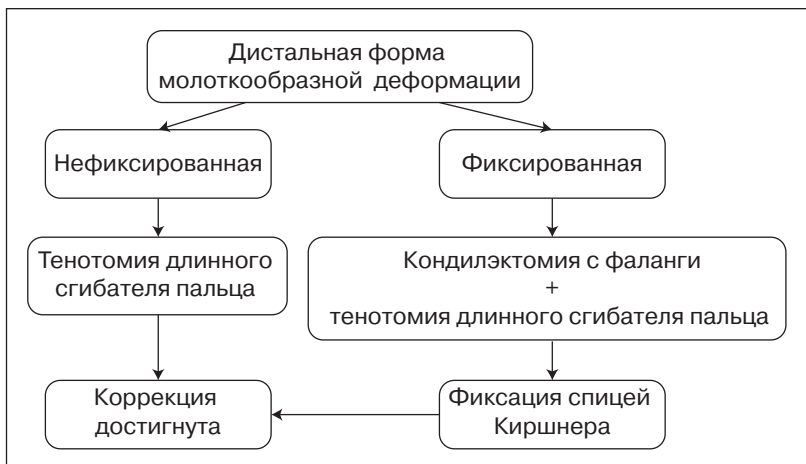


Рисунок 5. Алгоритм хирургической коррекции дистальной формы молоткообразной деформации 2–4-го пальцев стопы

Таблица 2. Виды хирургических вмешательств, выполненные для коррекции различных видов деформаций 2–4-го пальцев стопы

Виды оперативных вмешательств	Число операций	%
Транспозиция сухожилия длинного сгибателя пальцев	24	3,4
Мягкотканый релиз ПМФС: — дорсальный релиз + удлинение сухожилия разгибателя	214	30,4
— медиальный/латеральный релиз + удлинение сухожилия разгибателя	67	9,5
— пластика lig. metatarsale transversum	31	4,4
Тенотомия сухожилия длинного сгибателя пальца	4	0,6
Кондилэктомия проксимальной фаланги (операция по Hohmann) с трансартикулярной фиксацией спицей Киршнера	169	24
Остеотомия по Weil с фиксацией винтом Барука	194	27,7
Всего	703	100

1-й плюсневой кости, вальгусного отклонения 1-го пальца стопы. В 11 случаях (8,1 %) хирургическая коррекция деформации переднего отдела была выполнена в комплексе с коррекцией деформации заднего и среднего отделов стопы (эквивалентнополларусной деформации стопы).

Результаты

Оценка результатов лечения проведена у 105 пациентов (78 %), которые явились на контрольный осмотр через 12–18 месяцев после хирургического вмешательства. Учитывались данные клинического и рентгенологического обследования. По результатам клинического обследования отмечено увеличение средней оценки по шкале AOFAS с 56 баллов до операции до 85 баллов после нее ($p > 0,05$). При рентгенологическом обследовании у 3 пациентов, которым была выполнена остеотомия по Weil 2-й плюсневой кости, отмечена консолидация в зоне остеотомии с потерей первичной коррекции и нарушением параболы Леллевера, которые протекали бессимптомно и не требовали проведения повторной хирургической коррекции.

Осложнения были выявлены у 10 пациентов (7,4 %), среди них:

1) избыточное мозолеобразование на подошвенной поверхности в области головок 2–3-й плюсневых костей после остеотомии по Weil у 3 пациентов, что потребовало проведения хирургического вмешательства по удалению экзостоза в 2 случаях;

2) вовлечение в рубцово-спаечный процесс сухожилия длинного разгибателя 2–4-го пальцев с последующим частичным рецидивом деформации и ограничением подошвенной флексии в ПФС выявлено у 7 пациентов.

Дискуссия

Молоткообразная деформация пальцев является распространенной формой патологии переднего отдела стопы [1, 3]. Мы считаем, что для выбора оптимального метода хирургической коррекции деформации 2–4-го пальцев важным является определение этиологии развития деформации и тщательный клинкорентгенологический анализ, учитывающий характер нарушений костно-суставного и сухожильно-мышечного аппарата переднего отдела стопы. Анализ результатов хирургического лечения деформации 2–4-го пальцев стопы свидетельствует

об улучшении статико-динамической функции стопы и уменьшении болевого синдрома у пациентов в исследуемой группе.

Выводы

С учетом многообразия деформаций 2–3-го пальцев стопы использование какого-либо одного из видов оперативных вмешательств не может привести к удовлетворительному результату. Предложенный алгоритм хирургической коррекции молоткообразных деформаций 2–4-го пальцев стопы позволяет получить удовлетворительный результат лечения.

Список литературы

1. Карданов А.А. Хирургия переднего отдела стопы в схемах и рисунках. — М., 2012. — 144 с.
2. Badlissi F., Dunn J.E., Link C.L., Keysor J.J., McKinlay J.B., Felson D.T. Foot musculoskeletal disorders, pain, and foot-related functional limitation in older persons // *J. Am. Geriatr. Soc.* — Jun 2005. — 53 (6). — 1029-33.
3. Barbari S.G., Brevig K. Correction of clawtoes by the Girdlestone-Taylor flexor-extensor transfer procedure // *Foot Ankle.* — Sep-Oct 1984. — 5 (2). — 67-73.
4. Bouché R.T., Heit E.J. Combined plantar plate and hammertoe repair with flexor digitorum longus tendon transfer for chronic, severe sagittal plane instability of the lesser metatarsophalangeal joints: preliminary observations // *J. Foot Ankle Surg.* — Mar-Apr 2008. — 47 (2). — 125-37.
5. Brahm M.A. The small toes // *Disorders of the Foot and Ankle* / Ed. by M. Jahss. — Philadelphia: WB Saunders, 1991. — P. 1187.
6. Co A.Y., Ruch J.A., Malay D.S. Radiographic analysis of transverse plane digital alignment after surgical repair of the second metatarsophalangeal joint // *J. Foot Ankle Surg.* — 2006. — 45. — 380-399.

7. Ellington J.K. Hammertoes and clawtoes: proximal interphalangeal joint correction // *Foot Ankle Clin.* — Dec 2011. — 16 (4). — 547-58.
8. Jones S., Hussainy H.A., Flowers M.J. Arthrodesis of the toe joints with an intramedullary cannulated screw for correction of hammertoe deformity // *Foot Ankle Int.* — Dec 2005. — 26 (12). — 1101.
9. Konkel K.F., Menger A.G., Retzlaff S.A. Hammer toe correction using an absorbable intramedullary pin // *Foot Ankle Int.* — Aug 2007. — 28 (8). — 916-20.
10. Menz H.B., Zammit G.V., Munteanu S.E. Plantar pressures are higher under callused regions of the foot in older people // *Clin. Exp. Dermatol.* — 2007. — № 32. — 375-380.
11. Miller J.M., Blackledge D.K., Ferdowsian V., Collman D.R. Chevron arthrodesis of the interphalangeal joint for hammertoe correction // *J. Foot Ankle Surg.* — Mar-Apr 2010. — 49 (2). — 194-6.
12. Myerson M.S. The pathological anatomy of claw and hammer toes / Myerson M.S., M.J. Shreff / *J. Bone Joint Surg. Am.* — Jan 1989. — 71 (1). — 45-9.
13. O’Kane C., Kilmartin T. Review of proximal interphalangeal joint excisional arthroplasty for the correction of second hammer toe deformity in 100 cases // *Foot Ankle Int.* — Apr 2005. — 26 (4). — 320-5.
14. Thomas J.L. Diagnosis and Treatment of Forefoot Disorders. Section 1: Digital Deformities. Clinical Practice Guideline Forefoot Disorders Panel / J.L. Thomas, E.L. Blich, D.M. Chaney et al. // *Journal of Foot & Ankle Surgery.* — 2009. — P. 230-250.
15. Trnka H.J., Gebhard C., Muhlbauer M. et al. The Weil osteotomy for treatment of dislocated lesser metatarsophalangeal joints: good outcome in 21 patients with 42 osteotomies // *Acta Orthop. Scand.* — Apr 2002. — 73 (2). — 190-4.

Получено 14.04.14 ■

Прозоровський Д.В., Романенко К.К., Єршов Д.В.
ДУ «Інститут патології хребта й суглобів
ім. проф. М.І. Ситенка НАМН України», м. Харків

Prozorovsky D.V., Romanenko K.K., Yerшов D.V.
State Institution «Institute of Spine and Joint Pathology named
after professor M.I. Sitenko of National Academy of Medical
Sciences of Ukraine», Kharkiv, Ukraine

ДИФЕРЕНЦІЙОВАНИЙ ПІДХІД ДО ЛІКУВАННЯ МОЛОТКОПОДІБНИХ ДЕФОРМАЦІЙ ПАЛЬЦІВ СТОПИ В ДОРОСЛИХ

DIFFERENTIATED APPROACH TO THE TREATMENT OF HAMMERTOE IN ADULTS

Резюме. У статті наведені дані ретроспективного аналізу результатів хірургічного лікування 135 пацієнтів (128 жінок і 7 чоловіків) із молоткоподібною деформацією пальців стопи з використанням запропонованого алгоритму. Середній вік пацієнтів досліджуваної групи становив 58 років. Пацієнтам проведено хірургічне лікування деформації 2–4-го пальців стопи, засноване на визначенні характеру патологічних змін переднього відділу стопи з диференційованим вибором методу хірургічної корекції. Оцінка результатів лікування, проведена через 18 міс. після операції, показала статистично значуще збільшення середнього показника оцінки за шкалою AOFAS ($p < 0,05$), що свідчить про поліпшення показників статико-динамічної функції стопи. Запропонований алгоритм хірургічної корекції молоткоподібних деформацій 2–4-го пальців стопи дозволяє отримати хороший результат лікування.

Summary. The article presents a retrospective analysis of the results of surgical treatment of 135 patients (128 women and 7 men) with hammertoe using the proposed algorithm. Average age of the patients of the study group was 58 years. Patients underwent surgical treatment for deformity of 2nd – 4th toes, based on determining the nature of the pathological changes of the forefoot with a differentiated choice of method of surgical correction. Evaluation of treatment outcomes, carried out in 18 months after surgery, showed a statistically significant increase in the average rating by AOFAS scale ($p < 0.05$), which indicates an improvement of static-dynamic function of the foot. The proposed algorithm of the surgical correction for 2nd – 4th hammertoes allows you to get a good treatment outcome.

Key words: hammertoe, treatment.

Ключові слова: молоткоподібна деформація пальців, лікування.